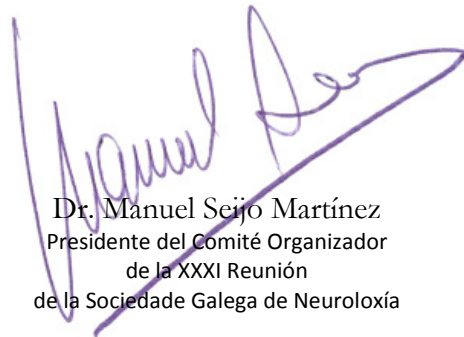



La comunicación **ICTUS ISQUÉMICO DE ETIOLOGÍA POCO COMÚN: CUANDO EL ECOCARDIOGRAMA TIENE LA RESPUESTA.** de los autores Roel García, A; Fernández Couto, M.D; Castellanos Rodríguez, M.M; Cajaraville Martínez, S; Rivas López, M; Feal Panceiras, M.J; Muñoz Enriquez, J.G; Valdes Aymerich, L; Cores Bartolome, C., *Complejo Hospitalario Universitario de A Coruña*, ha sido presentada en la XXXI Reunión de la Sociedade Galega de Neuroloxía en modalidad póster.

Revista de Neurología, volumen 65, número 02, página 0085. <http://www.neurologia.com/articulo/2017251>

PubMedPMID 28675260. http://www.ncbi.nlm.nih.gov/entrez/query.fcgi?cmd=Retrieve&db=pubmed&dopt=Abstract&list_uids=28675260&itool=iconfft



Dr. Manuel Seijo Martínez
Presidente del Comité Organizador
de la XXXI Reunión
de la Sociedade Galega de Neuroloxía



Dr. José María Prieto González
Presidente de la Sociedade Galega
de Neuroloxía