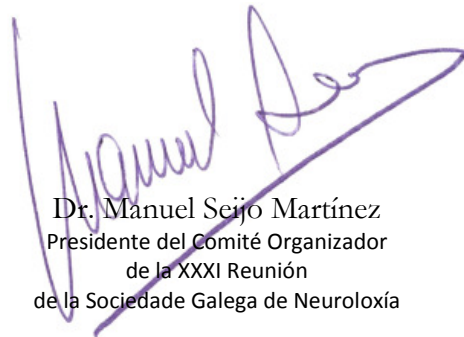



La comunicación **ICTUS ISQUÉMICO EN LA ENFERMEDAD DE RENDU-OSLER: A PROPÓSITO DE DOS CASOS.** de los autores Expósito-Ruiz I, Suárez-Castro E, Tuñas-Gesto C, Doporto-Fernández A, Aneiros-Díaz AM, Santos-García D, Naveiro-Soneira J, Abella-Corral J, Macías-Arribí M, Llaneza-González MA., *Sección de Neurología, Hospital Arquitecto Marcede / Hospital Naval, Complexo Hospitalario Universitario de Ferrol (CHUF), Ferrol, A Coruña.*, ha sido presentada en la XXXI Reunión de la Sociedade Galega de Neuroloxía en modalidad póster.

Revista de Neurología, volumen 65, número 02, página 0085. <http://www.neurologia.com/articulo/2017251>

PubMedPMID 28675260. [http://www.ncbi.nlm.nih.gov/entrez/query.fcgi?cmd=Retrieve&db=pubmed&dopt=Abstract&list\\_uids=28675260&itool=iconfft](http://www.ncbi.nlm.nih.gov/entrez/query.fcgi?cmd=Retrieve&db=pubmed&dopt=Abstract&list_uids=28675260&itool=iconfft)



Dr. Manuel Seijo Martínez  
Presidente del Comité Organizador  
de la XXXI Reunión  
de la Sociedade Galega de Neuroloxía



Dr. José María Prieto González  
Presidente de la Sociedade Galega  
de Neuroloxía