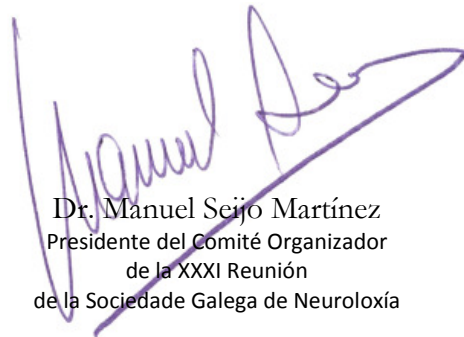



La comunicación **COEXISTENCIA DE MÉDULA ANCLADA Y FÍSTULA ARTERIOVENOSA PERIMEDULAR SACRA EN UN ADULTO** de los autores Dr. Muñoz. Dra. Roel García. Dra. Feal Panceiras. Dra. Valdés. Dr. Cores. Dra. Pérez Sousa. Dra. Seoane Dopico –Sección Neurorradiología-, *Servicio de Neurología del Complejo Hospitalario Universitario A Coruña*, ha sido presentada en la XXXI Reunión de la Sociedade Galega de Neuroloxía en modalidad póster.

Revista de Neurología, volumen 65, número 02, página 0085. <http://www.neurologia.com/articulo/2017251>

PubMedPMID 28675260. http://www.ncbi.nlm.nih.gov/entrez/query.fcgi?cmd=Retrieve&db=pubmed&dopt=Abstract&list_uids=28675260&itool=iconfft



Dr. Manuel Seijo Martínez
Presidente del Comité Organizador
de la XXXI Reunión
de la Sociedade Galega de Neuroloxía



Dr. José María Prieto González
Presidente de la Sociedade Galega
de Neuroloxía