

### CASO 3

#### OTRA VUELTA DE TUERCA EN UN CASO DE EPILEPSIA REFRACTARIA

Autores: Marilina Puente Hernández, Enrique Corredera García  
Centro: Complejo Hospitalario Universitario de Santiago de Compostela

#### CASO CLÍNICO:

Se trata de un paciente de 18 años remitido desde el Servicio de Pediatría de nuestro hospital para seguimiento en la Unidad de Epilepsia.

En la anamnesis no constaban alteraciones del embarazo o parto, ictericia neonatal, historia de meningitis o traumatismos craneoencefálicos significativos. Entre los antecedentes familiares destacaba un tío materno con epilepsia y retraso mental.

El paciente aprendió a caminar al año de edad y a hablar a los 3, aunque la fluidez verbal nunca llegó a desarrollarse por completo. En el colegio pronto se detectó su dificultad para realizar ciertas tareas intelectuales, sin embargo desarrolló satisfactoriamente otras habilidades, como la música. Aprendió a leer y a escribir correctamente.

A los 9 años de edad comenzó a presentar diferentes tipos de crisis epilépticas (tónicas, atónicas, generalizadas y ausencias atípicas) de mal control. Se diagnosticó de espectro autista, retraso intelectual y epilepsia refractaria.

El EEG en aquel momento demostraba complejos punta-onda y polipunta-onda intercrítica generalizada (figura 1).

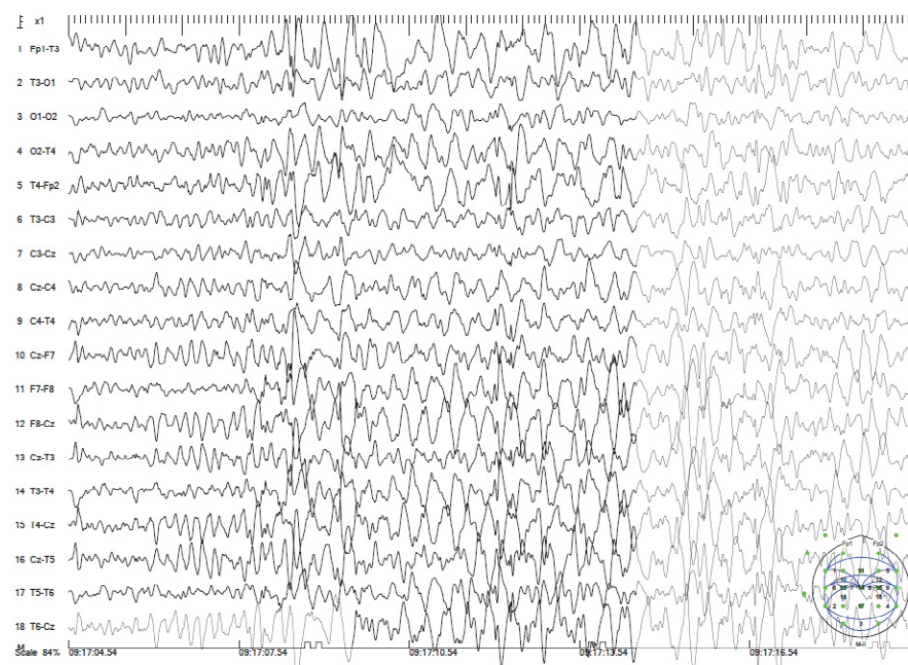


Figura 1. EEG intercrítico

A pesar de recibir tratamiento con zonisamida (400 mg/día), oxcarbacepina (1200 mg/día) y clobazam (20 mg/día) en combinación, el paciente seguía presentando crisis de atonía diarias, con caídas bruscas al suelo. Aproximadamente una vez al mes presentaba además una crisis tónico-clónica generalizada; este último tipo de crisis se controló con la introducción de ácido valproico (1000 mg/día). No obstante, la calidad de vida del paciente se veía gravemente afectada por la alta frecuencia de las crisis de atonía, llegando incluso a precisar de casco para prevenir traumatismos craneoencefálicos de repetición.

Se llevaron a cabo diferentes pruebas complementarias (análisis completos, resonancia magnética cerebral, estudios metabólicos, cariotipo, estudio genético de cromosoma X frágil...) que no aportaron datos concluyentes sobre la etiología. El paciente ingresó en la Unidad de video-EEG donde se registraron 3 crisis de ausencias y una clónica, con un trazado continuo crítico e intercrítico de punta onda lenta, tanto en vigilia como durante el sueño, compatible con un síndrome de Lennox-Gastaut.

Ante la refractariedad del síndrome epiléptico, se planteó la posibilidad de realizar una callosotomía paliativa. Dentro del protocolo diagnóstico se llevó a cabo una nueva resonancia magnética, con resultado normal (ver Figura 2) así como una valoración quirúrgica por el Servicio de Neurocirugía y preanestésica, siendo considerado apto para la intervención.

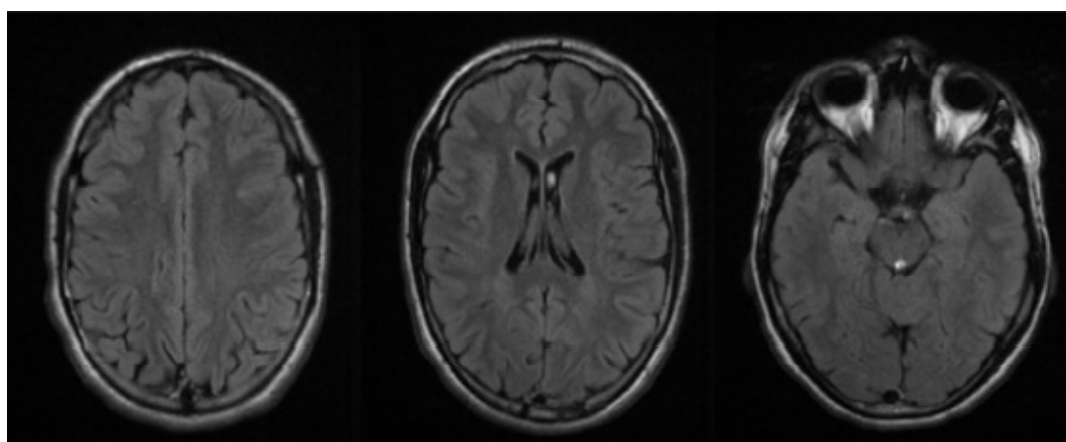


Figura 2: Secuencia FLAIR de RM, cortes axiales. Todos los estudios de neuroimagen resultaron normales.

Con el juicio clínico de Síndrome de Lennox-Gastaut, se propuso la sustitución de oxcarbacepina por lamotrigina, dado que se han descrito casos de empeoramiento de la epilepsia con el primero de ellos. En los meses siguientes, y estando aún en lista de espera para la cirugía, el paciente experimentó una reducción espectacular del número de crisis, permaneciendo libre de crisis en los seis meses siguientes. Tras nueve meses de tratamiento con lamotrigina solamente había sufrido dos crisis leves sin pérdida de consciencia. Durante este tiempo retomó alguna de sus actividades habituales e incluso se atrevió a andar en bicicleta de nuevo.

Ante la magnífica respuesta a lamotrigina (200 mg/día) se desestimó el tratamiento quirúrgico. El paciente y sus padres solicitaron una reducción del tratamiento concomitante por lo que se suspendió el clobazam y se redujo la dosis de zonisamida, en un intento de simplificar el tratamiento.

A cambio se aumentó la dosis de valproato a 2000 mg/día.

El paciente ha permanecido estable desde entonces con una frecuencia de aproximadamente dos crisis de ausencia atípica cada 45 días.

#### **CONCLUSIONES:**

El síndrome de Lennox-Gastout puede tener un retraso diagnóstico importante cuando las crisis epilépticas se inician por encima de los 8 años de edad y el registro EEG no es típico. Este caso demuestra la importancia de realizar registros de electroencefalografía seriados o bien monitorizar mediante vídeo-EEG a pacientes en los que se sospecha un síndrome epiléptico. El síndrome de Lennox-Gastout debería ser considerado en todo paciente adulto con epilepsia refractaria a fármacos y retraso intelectual, especialmente en aquellos que presentan diferentes tipos de crisis epilépticas de inicio en la infancia (1).

La identificación de esta entidad en concreto adquiere mayor importancia puesto que existe un grupo de fármacos (cabamacepina, oxcarbacepina, pregabalina, vigabatrina...) que pueden ser ineficaces, o bien empeorar la gravedad y/o frecuencia de las crisis (2).

En concreto, la oxcarbacepina se ha relacionado en algunos casos con empeoramiento clínico o del trazado EEG en diferentes síndromes epilépticos de la infancia (3). En el síndrome de Lennox-Gastaut los fármacos que han demostrado mayor eficacia en estudios aleatorizados son la lamotrigina, el clobazam, el felbamato y la rufinamida (4).

Este caso pone de manifiesto la necesidad de optimizar e individualizar el tratamiento farmacológico según las características de cada paciente. Un planteamiento lógico y racional del tratamiento médico puede evitar al paciente medidas invasivas, como la cirugía de la epilepsia, que, por sus riesgos y carácter irreversible, deben ser consideradas siempre como última opción en el tratamiento de la epilepsia.

#### **BIBLIOGRAFÍA:**

1. Challenges in identifying Lennox–Gastaut syndrome in adults: A case series illustrating its changing nature. J E Piña-Garza et al. *Epilepsy & Behavior Case Reports* 5 (2016).
2. When antiepileptic drugs aggravate epilepsy. P Genton. *Brain and development* 22 (2000)
3. Aggravation of Seizures and/or EEG Features in Children Treated with Oxcarbazepine Monotherapy. M Vendrame et al. *Epilepsia*, 48(11) (2007).
4. Update on the Management of Lennox-Gastaut Syndrome. A F. VanStraten et al. *Pediatric Neurology* 47 (2012).